

# Полные разрывы вращательной манжеты

Разрывы вращательной манжеты являются одними из самых часто встречающихся повреждений в практике хирурга, оперирующего на плече. Несмотря на долгие поиски, оптимальная конструкция для рефиксации вращательной манжеты еще не найдена. Наш подход к восстановлению вращательной манжеты описан в главе 2, «Принципы реконструкции вращательной манжеты». В этой главе описаны наиболее часто используемые нами способы реконструкции полных разрывов вращательной манжеты.

## ПРОДОЛЬНЫЕ РАЗРЫВЫ


### Однорядная реконструкция вращательной манжеты (методика SpeedFix)

Хотя мы предпочитаем использовать двухрядный, а не однорядный шов вращательной манжеты, в некоторых случаях правильно выполненный однорядный шов все же может обеспечить отличные клинические результаты с анатомичным приживлением. В целом мы оставляем однорядный шов для выполнения реконструкции в тех случаях, когда мобильность сухожилия недостаточна для использования двухрядной методики (т.е. при массивных ретрагированных разрывах вращательной манжеты). Кроме того, у пациентов с частичными разрывами вращательной манжеты со стороны субакромиальной сумки, когда требуется рефиксация к костному ложу только небольшого субакромиального лоскута, также может быть применена однорядная методика (см. главу 5 «Частичные разрывы вращательной манжеты»).

Подобно двухрядной методике, однорядную рефиксацию можно выполнить при помощи разнообразных конфигураций проведения нитей. В большинстве случаев мы предпочитаем применять рефиксацию по методике SpeedFix, которая состоит в наложении инвертированного матрасного шва лентой FiberTape, концы которой фиксируются в анкере BioComposite SwiveLock C диаметром 4,75 мм (Arthrex, Inc., Naples, FL) (рис. 4.1 и 4.2). Инвертированная матрасная конфигурация шва позволяет лучше фиксировать сухожилия, по сравнению с простым швом, а также обеспечивает компрессию сухожилий вращательной манжеты к костному ложу.

После диагностической артроскопии оценивается состояние субакромиального пространства, по показаниям выполняется субакромиальная декомпрессия. Оценивается состояние краев сухожилия и мобильность вращательной манжеты. Разрывы, которые можно ушить, применяя указанную методику, характеризуются хорошей мобильностью в медиально-латеральном направлении (обычной для разрывов полулунной формы) и небольшими размерами с областью прикрепления от 10 до 12 мм в медиально-латеральном направлении. При наличии полнослойного разрыва основным показанием к применению однорядной методики SpeedFix является плохое качество кости в области установки медиального фиксатора. В этой ситуации фиксацию всегда можно выполнить в латеральном отделе, где имеется плотный кортикальный слой, при помощи анкера SwiveLock (рис. 4.3).

При осмотре из заднего порта через латеральный порт вводится шейвер или костная фреза, область прикрепления вращательной манжеты расшищается до формирования кровотока костной поверхности. Так как анкер

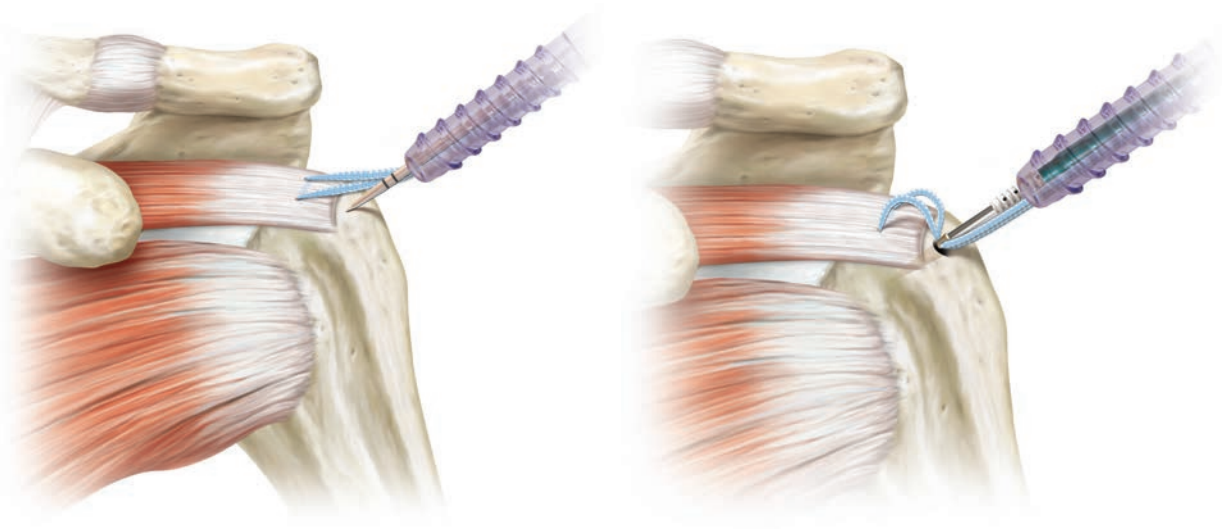


**Рисунок 4.1** Методика SpeedFix (Arthrex, Inc., Naples, FL). Используется (А) лента FiberTape в сочетании с (Б) анкером SwiveLock. Концы ленты FiberTape представляют собой нить FiberWire №2 (черные стрелки), облегчающую прошивание вращательной манжеты. После этого лента проводится через ушко анкера SwiveLock (голубая стрелка) и фиксируется в кости.

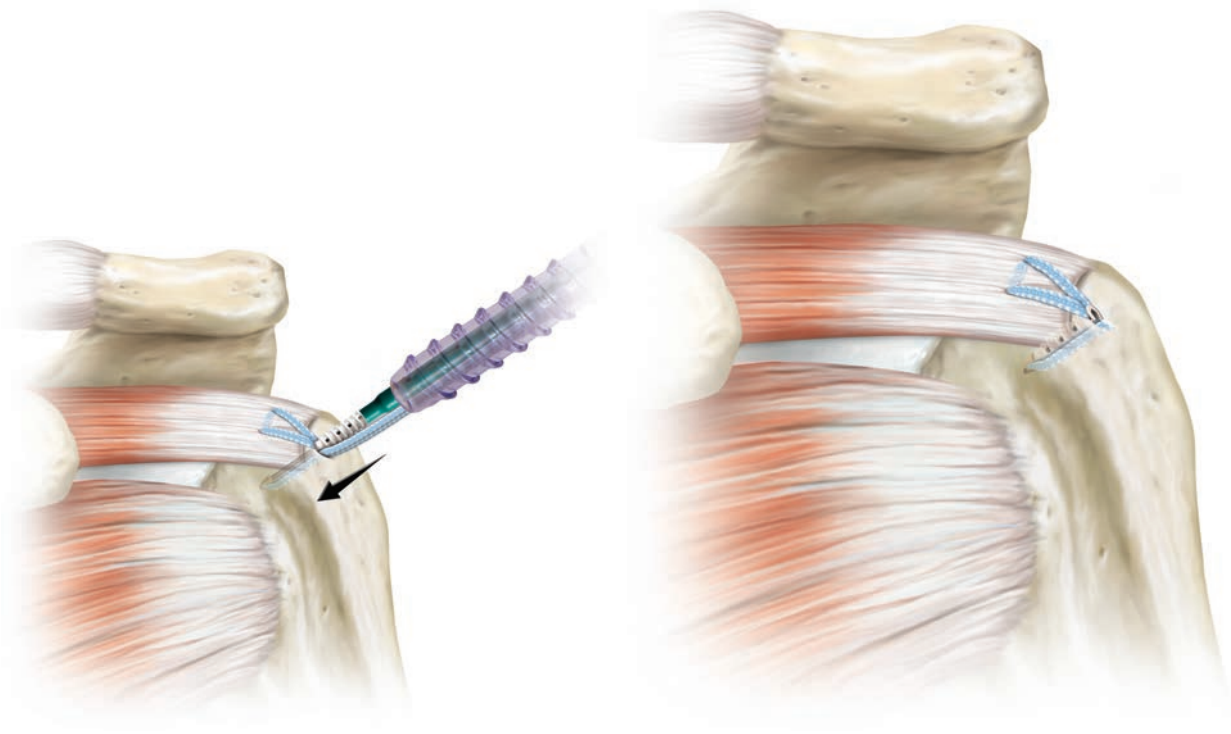
будет расположен только в латеральном отделе области прикрепления сухожилия, при помощи пробойника или инструмента PowerPeek (Arthrex, Inc., Naples, FL) можно нанести несколько отверстий в медиальной области прикрепления сухожилия для проникновения сюда компонентов костного мозга, содержащих необходимые для приживания вращательной манжеты клетки.

На вращательную манжету при помощи прошивателя Scorpion (FastPass или MultiFire) (Arthrex, Inc., Naples, FL) накладывается инвертированный матрасный шов. Конце-

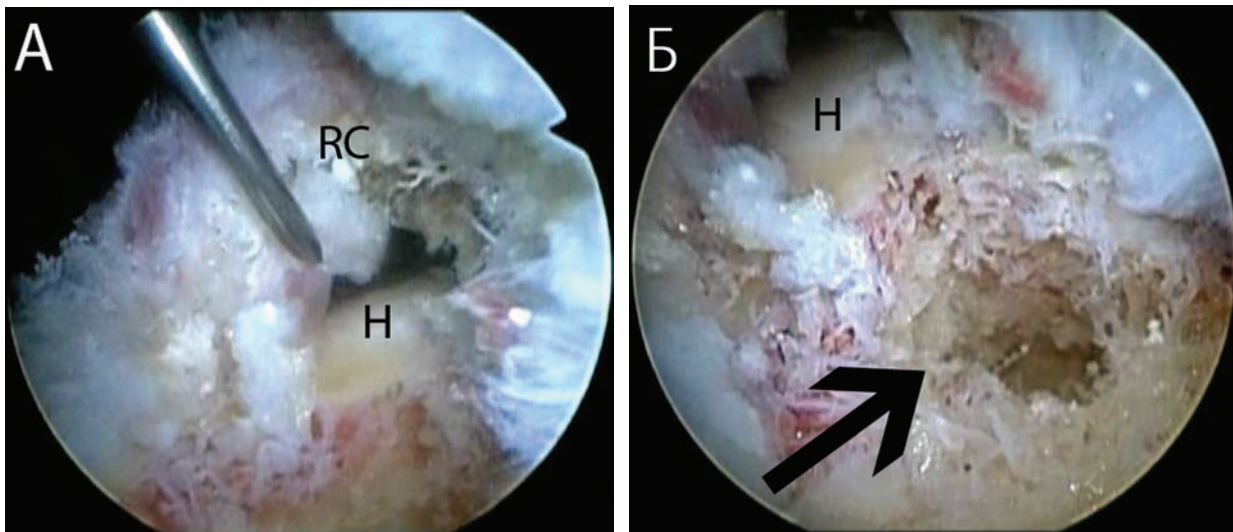
вая нить FiberWire №2, ленты FiberTape заряжается в Scorpion. При осмотре через задний порт прошиватель Scorpion вводится через латеральный порт. Концевая нить FiberWire №2 антеградно проводится через переднюю часть разрыва (рис. 4.4 А), затем противоположная концевая нить FiberWire также антеградно проводится через заднюю часть разрыва. Концевые нити FiberWire выводятся из сустава, натягиваются, и лента FiberTape проходит через сухожилия, формируя инвертированный матрасный шов (рис. 4.4 Б).



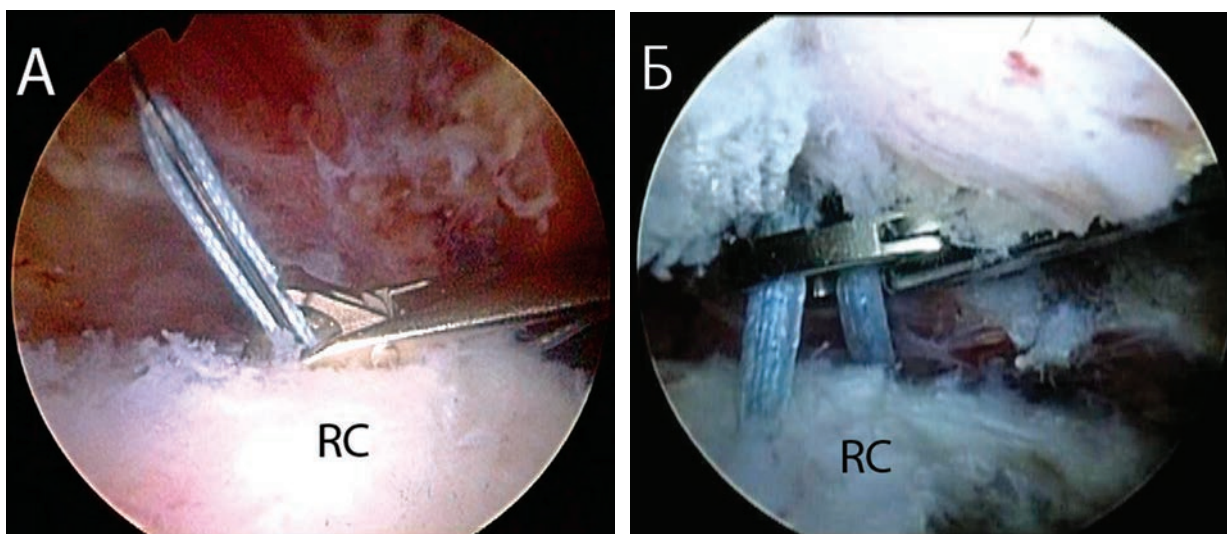
**Рисунок 4.2** Схематичное изображение методики SpeedFix (Arthrex, Inc., Naples, FL) для рефиксации вращательной манжеты. А. Лента FiberTape проведена через манжету в виде инвертированного матрасного шва, концы ленты выведены в латеральный порт. При помощи пробойника в латеральной кортикальной пластинке сформирован канал. Б. На поверхности концы ленты проведены через ушко анкера BioComposite SwiveLock. В. Ушко анкера подведено к отверстию костного канала.



**Рисунок 4.2** (продолжение). Схематичное изображение методики SpeedFix (Arthrex, Inc., Naples, FL) для рефиксации вращательной манжеты. **В.** Концевые нити натягиваются. Ушко анкера вводится в отверстие до тех пор, пока анкерный винт не окажется в минимальном контакте с костью. В этот момент уменьшаем натяжение нитей и вкручиваем анкер до полного его погружения в кость. **Г.** Окончательный вид реконструкции: концы ленты срезаны на уровне анкера.



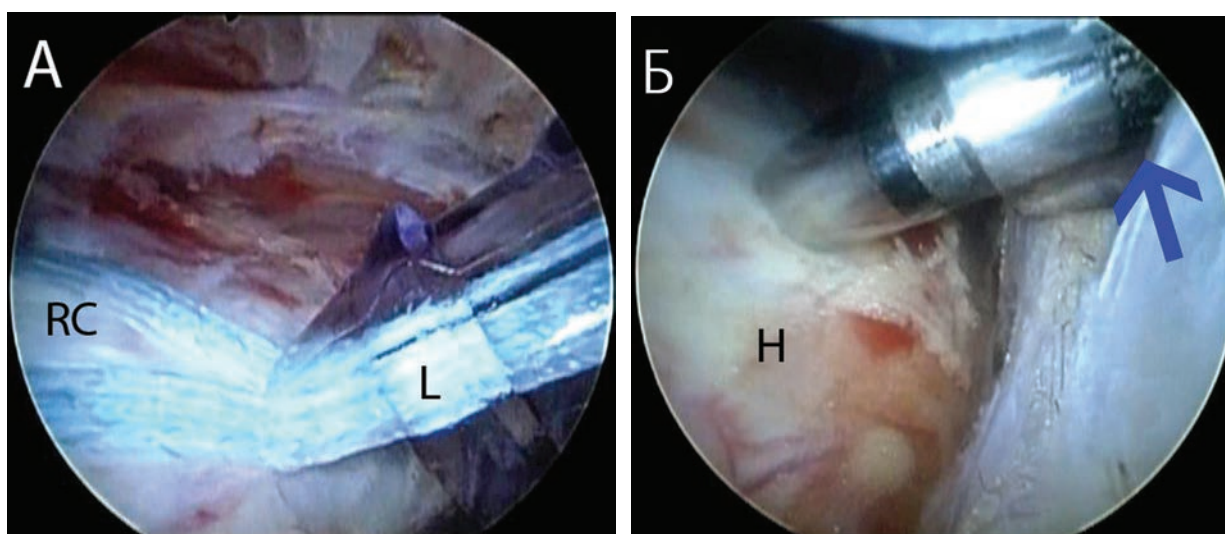
**Рисунок 4.3** **А.** Правое плечо, латеральный субакромиальный обзорный порт: выявлен разрыв манжеты полукруглой формы. **Б.** При осмотре костного ложа того же плеча выявлена большая киста. В данном случае качество кости было очень плохим. Несмотря на применение всех возможных методик, включая костный трансплантат, укрепляющий анкер и винт для биотенодеза, медиальной фиксации достигнуть не удалось. Показано применение методики SpeedFix (Arthrex, Inc., Naples, FL), которая обеспечивает фиксацию в латеральном кортикальном слое. Н—плечо, RC—вращательная манжета.



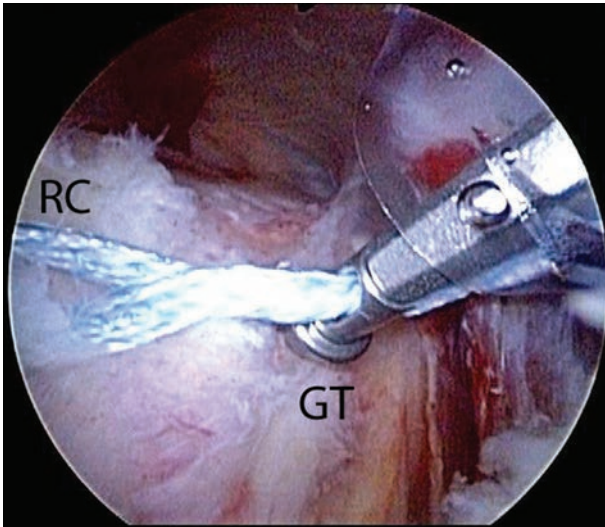
**Рисунок 4.4** А. Правое плечо, задний субакромиальный обзорный порт, показано применение прошивателя Scorpion FastPass (Arthrex, Inc., Naples, FL) для проведения концевой нити FiberWire №2 от ленты FiberTape через вращательную манжету. Для наложения инвертированного матрасного шва противоположная концевая нить FiberTape будет проведена через вращательную манжету таким же образом. Б. Лента FiberTape проведена, наложен инвертированный матрасный шов. Концы ленты FiberTape видны над вращательной манжетой, их захватывают и выводят через канюлю, расположенную в латеральном инструментальном порте для дальнейшей фиксации в латеральном кортикальном слое. RC — вращательная манжета.

Концы ленты натягиваются, канюля используется как направляющий для определения положения латерального анкера. Пробойником для анкера BioComposite SwiveLock C диаметром 4,75 мм приблизительно перпендикулярно к кости в латеральном отделе большого бугорка формируем канал (рис. 4.5). Вне сустава концы ленты FiberTape

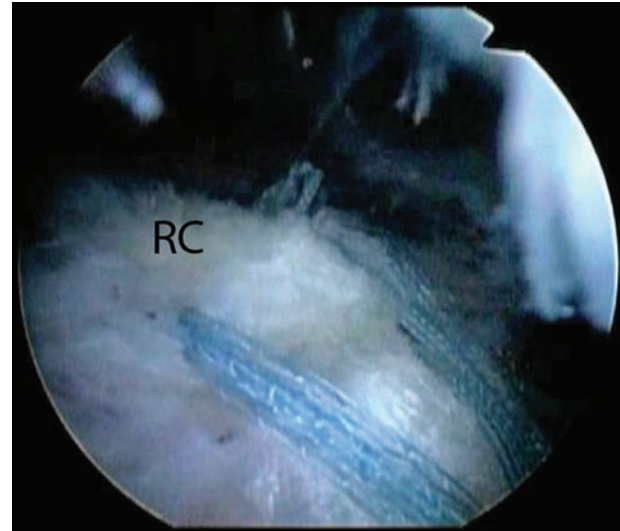
проводим через дистальное ушко анкера BioComposite SwiveLock C. Затем анкер вводится в сустав, концы ленты натягиваются в достаточной мере, так чтобы сухожилие подтянулось к костному каналу и в конструкции не оставалось избытка ленты. Для сохранения ориентации и локализации костного канала полезно оставлять в нем про-



**Рисунок 4.5** Правое плечо, задний субакромиальный обзорный порт: показано формирование латерального костного канала для анкера SwiveLock C (Arthrex, Inc., Naples, FL). А. После выведения нитей канюля используется как направляющий для определения расположения костного канала латерального анкера. Натягивая нити и прижимая канюлю к кости, определяем оптимальное место для канала. Б. Пробойник вводится до второй метки (голубая стрелка) с целью формирования костного канала для анкера SwiveLock C. Н — плечо, L — канюля в латеральном порте, RC — вращательная манжета.



**Рисунок 4.6** Правое плечо, задний субакромиальный обзорный порт. В качестве альтернативы использованию канюли можно применить самопробивной анкер (Swivelock SP, Arthrex, Inc., Naples, FL) для натяжения нитей и определения латерального расположения канала. GT—большой бугорок, RC—вращательная манжета.

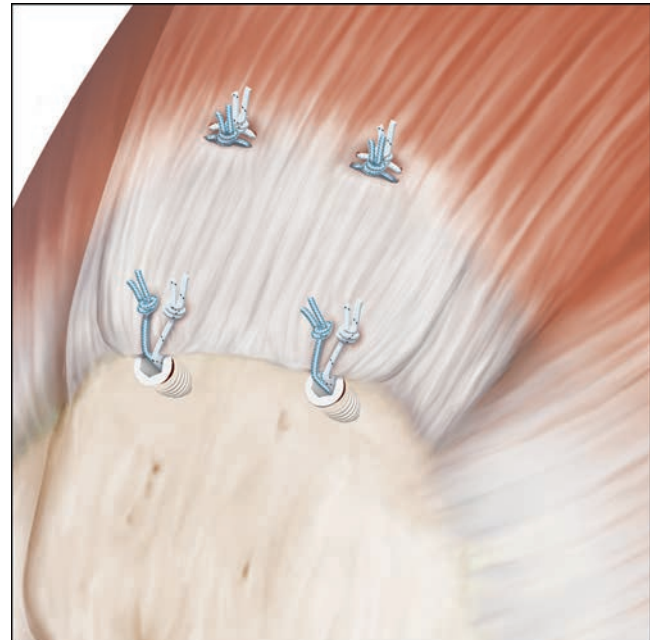


**Рисунок 4.7** Правое плечо, задний субакромиальный обзорный порт: показан окончательный вид реконструкции полнослойного разрыва полулунной формы по методике SpeedFix (Arthrex, Inc., Naples, FL) при невозможности выполнения медиальной фиксации (сравните с рис. 4.3). RC—вращательная манжета.

бойник непосредственно до того момента, когда будет введен анкер с концами ленты. Ушко анкера погружаем в костный канал до касания первых витков резьбы поверхности кости. Фиксируя опору большого пальца отвертки SwiveLock, ввинчиваем анкер в костный канал. Таким же образом можно использовать самопробивной анкер (BioComposite SwiveLock SP 4,75 мм, Arthrex, Inc., Naples, FL), при этом не требуется подготовки костного канала (рис. 4.6). Окончательный осмотр: подтверждаем надежную фиксацию сухожилия к кости и адекватное прикрытие медиального отдела области прикрепления сухожилия (рис. 4.7).

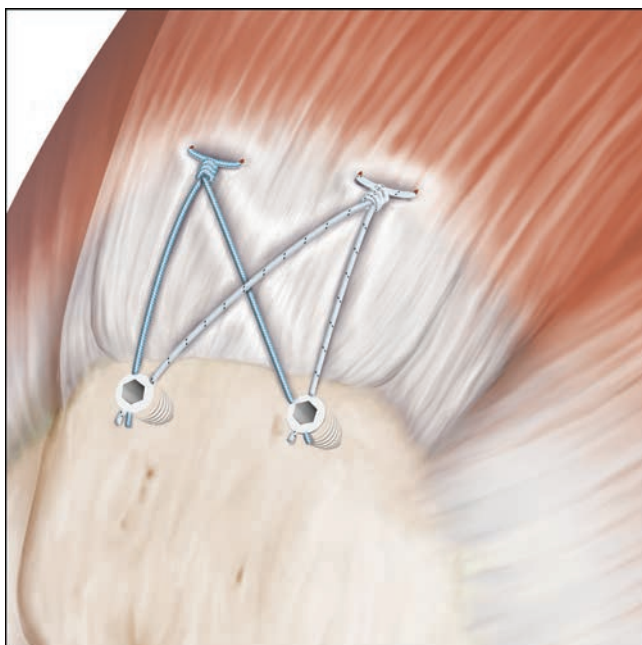
### Двухрядная методика SutureBridge

Двухрядная рефиксация вращательной манжеты может быть выполнена в различных конфигурациях, о преимуществах каждой из них рассказано ранее (см. главу 2 «Принципы реконструкции вращательной манжеты»). Как было описано, артроскопическую двухрядную реконструкцию вращательной манжеты изначально выполняли при помощи двух рядов несвязанных анкеров, медиальные нити проводили с формированием матрасного шва, латеральные — с формированием простого шва (рис. 4.8). Связь между рядами фиксаторов при выполнении двухрядной реконструкции улучшила биомеханические параметры и показала меньшую частоту повторных разрывов после рефиксации вращательной манжеты. При этой методике используются два ряда фиксаторов. Однако после проведения нитей Fiber-



**Рисунок 4.8** По двухрядной методике реконструкции вращательной манжеты вводим два медиальных анкера, их нитями прошиваем сухожилия, формируя матрасные швы. После завязывания узлов и срезания нитей, вводим два латеральных анкера и накладываем простые швы, после чего нити также срезаем.

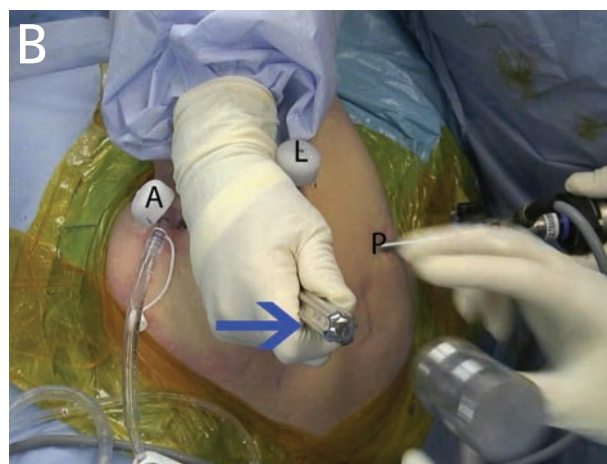
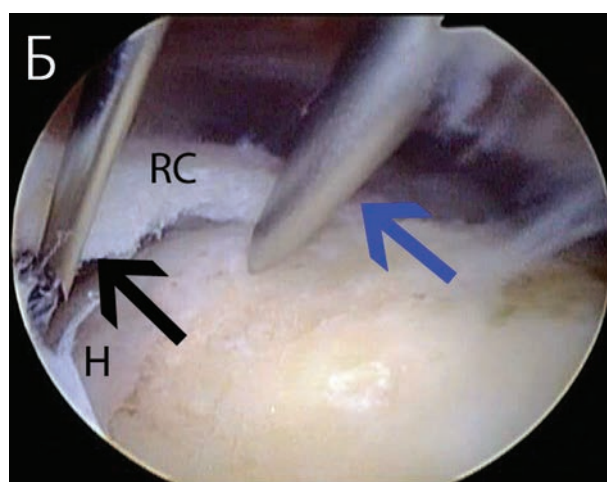
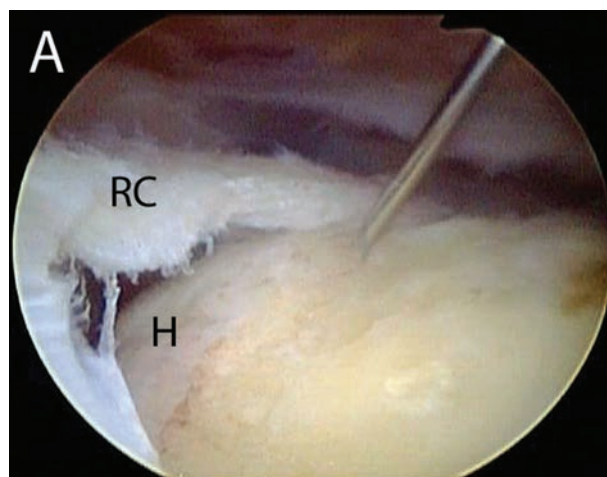
Wire №2 медиальных анкеров через медиальные отделы вращательной манжеты и завязывания узлов концы нитей по отдельности перекрещиваются, проводятся через



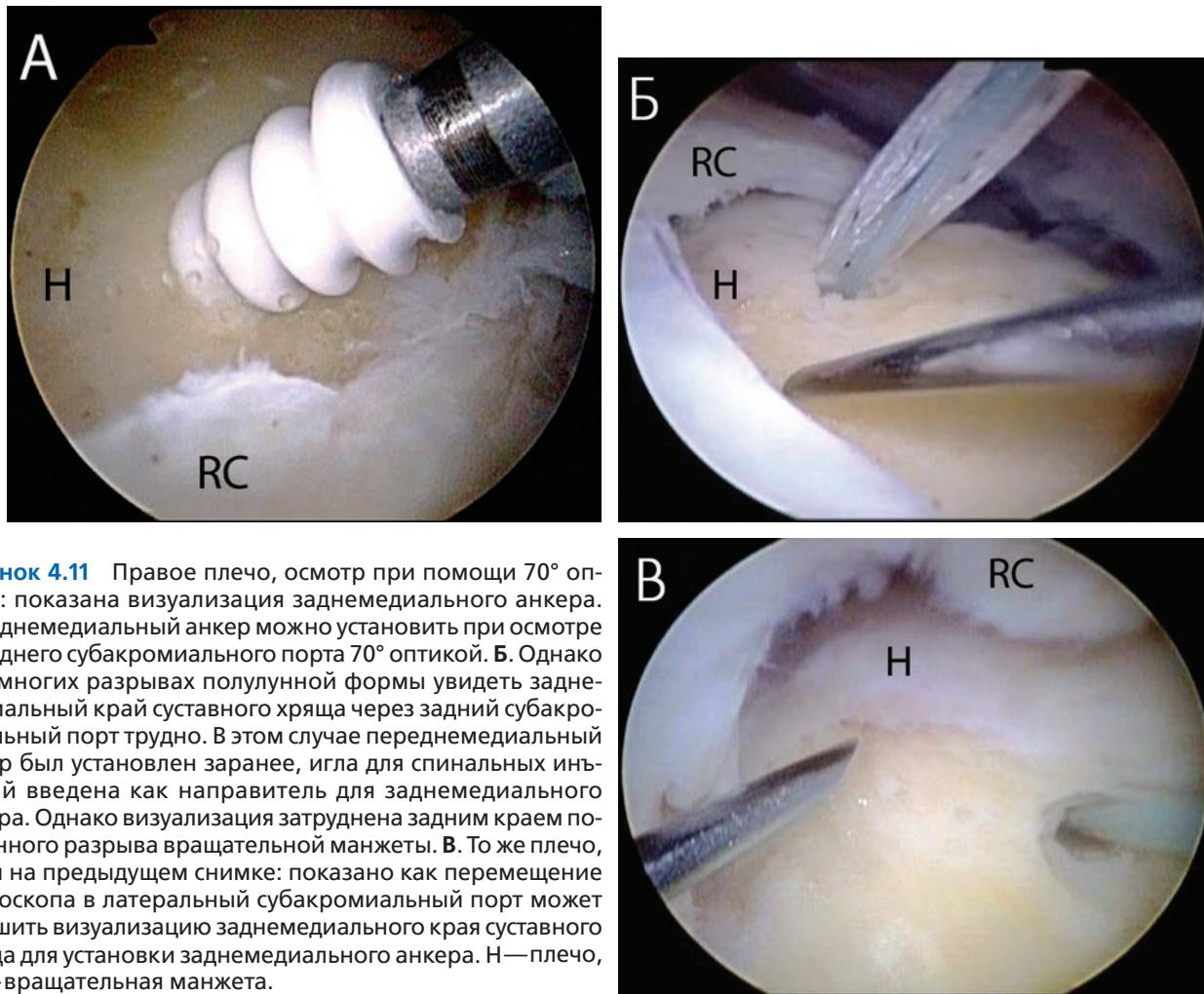
**Рисунок 4.9** Методика SutureBridge (Arthrex, Inc., Naples, FL) для сшивания вращательной манжеты представляет собой улучшенную версию традиционной двухрядной техники, при этом медиальный и латеральный ряды анкеров оказываются связанными. Вводятся медиальные анкеры и накладываются матрасные швы. После этого концы нитей не срезаются, а перекрещиваются и фиксируются латерально двумя безузловыми анкерами. Эта конструкция механически соединяет два ряда и усиливает компрессию области прикрепления сухожилия для улучшения условий приживления вращательной манжеты.

ушки латеральных анкеров и фиксируются в латеральных отделах большого бугорка (рис. 4.9).

Резьбовые анкеры с двумя лигатурами (5,5 мм BioComposite CorkScrew FT Arthrex, Inc., Naples, FL) располагаем с медиальной стороны. Используя иглу для спинальных инъекций как направитель, через отдельный прокол кожи вводим пробойник в переднемедиальный отдел области прикрепления сухожилия, сразу же латеральнее края суставного хряща (рис. 4.10). Через тот же прокол кожи аналогичным образом вводим анкер. Затем в заднемедиальный отдел области прикрепления вводим второй медиальный анкер. Для улучшения визуализации заднемедиальной области прикрепления сухожилий при осмотре из заднего субакромиального порта можно использовать артроскоп с 70° оптикой. Другой способ улучшения визуализации — осмотр через заднелатеральный или латеральный порты (рис. 4.11). При необходимости установка заднемедиального анкера контролируется через внутрисуставной обзорный порт (рис. 4.12). Для удобства работы с лигатурами их временно можно оставить в тех же разрезах кожи, которые использовались для введения анкеров (рис. 4.13).



**Рисунок 4.10** А. Правое плечо, задний субакромиальный обзорный порт: показано использование иглы для спинальных инъекций как направителя для определения адекватного угла доступа при введении (Б) пробойника через тот же разрез кожи. Пробойник используется для формирования костного канала под переднемедиальный анкер. В. Внешний вид правого плеча: показано чрескожное введение пробойника (синяя стрелка) сразу латеральнее акромиального отростка. А — передний порт, Н — плечевая кость, L — латеральный порт, P — задний порт, RC — вращательная манжета.



**Рисунок 4.11** Правое плечо, осмотр при помощи 70° оптики: показана визуализация заднемедиального анкера. **А.** Заднемедиальный анкер можно установить при осмотре из заднего субакромиального порта 70° оптикой. **Б.** Однако при многих разрывах полулунной формы увидеть заднемедиальный край суставного хряща через задний субакромиальный порт трудно. В этом случае переднемедиальный анкер был установлен заранее, игла для спинальных инъекций введена как направитель для заднемедиального анкера. Однако визуализация затруднена задним краем полулунного разрыва вращательной манжеты. **В.** То же плечо, что и на предыдущем снимке: показано как перемещение артроскопа в латеральный субакромиальный порт может улучшить визуализацию заднемедиального края суставного хряща для установки заднемедиального анкера. Н — плечо, RC — вращательная манжета.

После установки обоих фиксаторов накладываем на манжету матрасные швы. И вновь отметим, как важно проводить нити на 2–3 мм латеральнее сухожильно-мышечного перехода и накладывать достаточно широкие швы, чтобы избежать прорезывания нитей. Кроме того, расположение медиальных анкеров будет определять репозицию сухожилия при реализации любой двухрядной связанной конструкции. Неаккуратное расположение анкеров или швов приведет к неправильной репозиции сухожилия и плохой реконструкции области прикрепления. Например, медиальные швы приведут к избыточному натяжению и риску несостоятельности рефиксации. Итак, мы подчеркиваем необходимость проведения нитей на 2 мм латеральнее сухожильно-мышечного перехода. Нити проводим при помощи иглы SureFire прошивателя FastPassScorpion (в конструкции его верхней branши имеется дверца с пружинным механизмом, которая захватывает лигатуру) (Arthrex, Inc., Naples, FL) (рис. 4.14 и 4.15). При наложении швов на дорсальные отделы вращательной манжеты адекватный угол доступа для проведения нитей может обеспечить прошиватель Penetrator (Arthrex,

Inc., Naples, FL). В результате прошивания нити должны быть распределены равномерно по всей площади медиального отдела поврежденного сухожилия (рис. 4.17). По классической методике SutureBridge используется только по одной паре нитей из каждого анкера, однако вторые пары нитей можно сохранить и использовать для дополнительной фиксации, особенно если ткань сухожилия плохого качества.

После этого завязываем матрасные швы, прижимая медиальную манжету к области ее прикрепления (рис. 4.18). Накладываем несльзящий шестиузловой хирургический узел при помощи инструмента Surgeons Sixth Finger Knot Pusher (Arthrex, Inc., Naples, FL). Концы нитей не срезаем, а оставляем длинными для последующей фиксации в латеральном ряду анкеров. Хотя можно и не завязывать медиальные узлы, все же их завязывание показало лучшие биомеханические свойства при использовании нитей FiberWire №2.

После завязывания медиальных узлов следует оценить возможность формирования «собачьих ушей» во время латеральной фиксации. Обычно мы предупреждаем их