

Вступление 1

Мне была оказана особая честь подготовки предисловия к этому замечательному атласу «Хирургия среднего уха».

Предлагаемая книга создана специально для оториноларингологов. Удачная систематизация материала в сочетании с качественными иллюстрациями помогает читателю последовательно изучать патофизиологию и хирургическую технику при различных нарушениях, возникающих в среднем ухе.

В атласе представлены специфические детали каждого заболевания, что позволяет его использовать и как справочник.

Совершенствование в лечении расстройств среднего уха основывается на постоянном движении науки вперед. Подобные инновации сделали возможным реальное облегчение страданий пациентов, и эта книга является ярким тому подтверждением. Именно поэтому она абсолютно необходима при обучении нашей специальности.

Эта работа, созданная под руководством профессора Мишеля Герсдорфа, опытного клинициста и хирурга, представляет искусный и научный подход к трудному и подчас противоречивому хирургическому лечению заболеваний среднего уха и их осложнений.

Д-р *Антонио де ла Круз*, MD † (1944–2009 гг.)

Первый заместитель директора по учебной части, House Ear Institute

Первый профессор клинической отоларингологии, Университет Южной Калифорнии

Президент Американского отологического общества, 2007 г.

Интернациональный президент, Институт Джорджа Портмана, Бордо, Франция, 2002–2005 гг.

Президент Американской академии отоларингологии — хирургии головы и шеи, 1998 г.

От авторов: книга уже была отдана в работу, когда мы узнали о смерти нашего уважаемого коллеги и друга, доктора Антонио де ла Круза, отиатра с мировой известностью и человека с исключительной харизмой. Ранее он любезно согласился написать это короткое вступление, которое мы и публикуем. Мы счастливы, что у нас была возможность поблагодарить его лично.

Вступление 2

Для меня было большой честью, когда профессор Мишель Герсдорф и Жан-Марк Жерар попросили написать вступление к атласу по хирургии среднего уха.

Будучи главой столь престижной медицинской школы, как Университетская больница Св. Луки, профессор Герсдорф подытожил результаты своей долгой и выдающейся деятельности и продемонстрировал:

- желание синтезировать накопленные им знания и опыт;
- стремление передать их широкой аудитории.

Эта книга является сочетанием баланса, четкости и изящества:

- баланс и гармония между текстом и иллюстрациями делает ее легко читаемой и крайне познавательной;
- четкость в выборе формулировок и отборе примеров оперативных вмешательств дают воспроизводимые результаты;
- изящество эстетического качества иконографии и оформления страниц потрясает.

Я хотел бы поблагодарить профессора Герсдорфа за доведение до конца этого амбициозного проекта, адресованного всему сообществу оториноларингологов и в особенности молодым оперирующим отиатрам, которым крайне необходим подобный полезный справочник.

Бернар Фрэйс, MD, PhD
Заведующий отделением оториноларингологии,
Университетская больница Пюран,
Тулуза, Франция

Предисловие 1

Я долго преподавал в университете Лувена отиатрию студентам-медикам, будущим оториноларингологам, и понял, что было бы естественно написать книгу о хирургии среднего уха, операциях, которые проводятся лор-хирургами наиболее часто.

Хирургические техники, описанные здесь, выполняются в нашей клинической больнице постоянно. Некоторые из них являются новыми, а остальные — это результат работы с моими наставниками и коллегами во время профессиональных конгрессов и встреч.

Как и в любом деле, умения — это прямое отражение разнообразия обучающих программ, собственного опыта, а также вклада стойкого самопожертвования. Мой учитель в отиатрии, благодарность которому я пронесу через всю свою жизнь, — профессор Мишель Портман из Бордо. Он не только научил меня принципам и хирургическим техникам, но также открыл мне значимость профессиональной смелости, умения слушать и ценность дружбы.

На заре моей карьеры я получил знания и приобрел мастерство от многих талантливых хирургов, профессионализм которых произвел на меня глубокое и неизгладимое впечатление. Перечислю их в том порядке, в котором я с ними познакомился: Жан-Мари Стеккерс, Клод Анри Шуар, Ги Лаше, Билл Хаус, Ховард Хаус, Джим Шийи, Жан Марке, Уго Фиш и Кристиан Дегэн и др.

Позднее многие врачи моего поколения вдохновили и обогатили мою профессиональную деятельность. Они стали мне близкими друзьями в тесном сообществе мировой отиатрии. Не буду перечислять их по именам, но каждый из них знает, о ком я говорю.

Я искренне надеюсь, что эта небольшая книга по хирургии среднего уха будет полезна молодым хирургам в отиатрии, которые в свою очередь хотят принести пользу пациентам, используя новые методы своих более опытных коллег. Пусть даже книга не является совершенством, тем не менее она точно и надежно описывает выполнение хирургических операций. Не следует искать в книге редко используемые манипуляции, эффект от которых гипотетический и случайный. Я верю, что предложенные советы действительно помогут вам в работе.

Выражаю благодарность моему коллеге Жану-Марку Жерару. Я безмерно ценю качество его работы и желаю ему всяческих успехов в его многообещающей деятельности. Большое спасибо Энн Джонсон, талантливому иллюстратору, которая неутомимо работала над этим проектом, а также сотрудникам редакции издательства Thieme, верившим в нас с самого начала.

Приятного чтения!

Мишель Герсдорф, MD, PhD

Предисловие 2

Я хочу поблагодарить моего наставника, профессора Мишеля Герсдорфа, за то, что дал мне возможность быть его учеником и коллегой. Он, бесспорно, великий учитель и истинный джентльмен. Я также хочу поблагодарить Жильбера Шантрена, Мари-Поль Тиль и моего отца, Мишеля Жерара, — все они являются отоларингологами — за то, что посвятили меня в эту специальность и передали любовь к своему ремеслу. Отдельное спасибо моей жене Рэйчел и дочерям Лоле и Фрейе за понимание, проявленное в те долгие часы, которые я проводил на работе. Наконец, я надеюсь, что читатели оценят великолепные иллюстрации, столь искусно выполненные моим другом Энн Джонсон.

Жан-Марк Жерар, MD

1

Анатомия и патофизиология среднего уха

Практическая и хирургическая
анатомия 12

Патофизиология 14

Практическая и хирургическая анатомия

Позадиушная проекция

Рис. 1.1

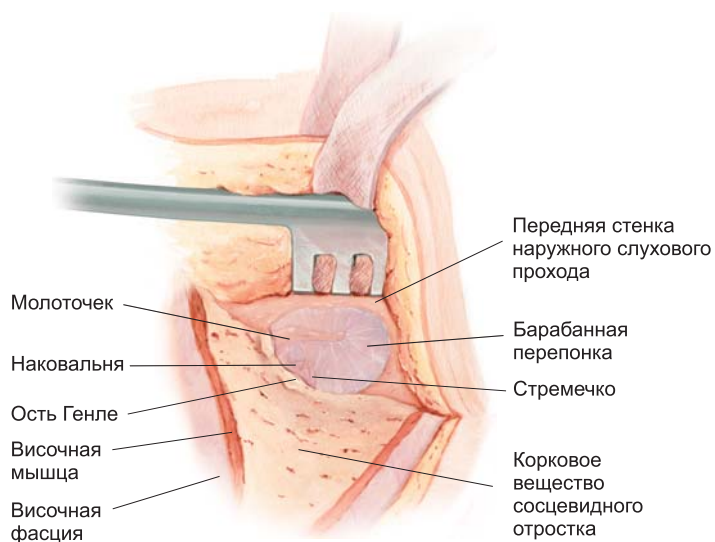


Рис. 1.1

Вид со стороны наружного слухового прохода

Рис. 1.2

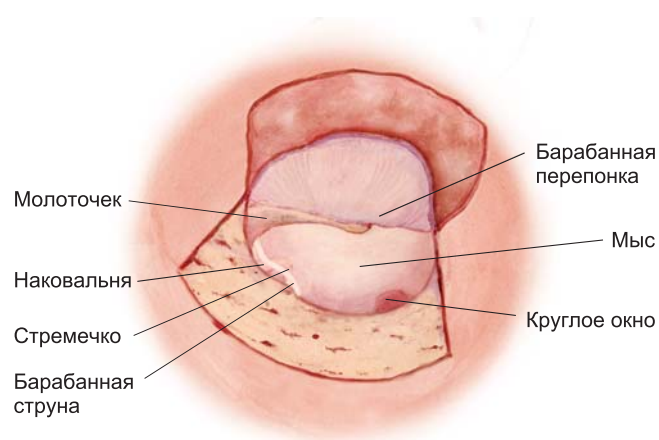


Рис. 1.2

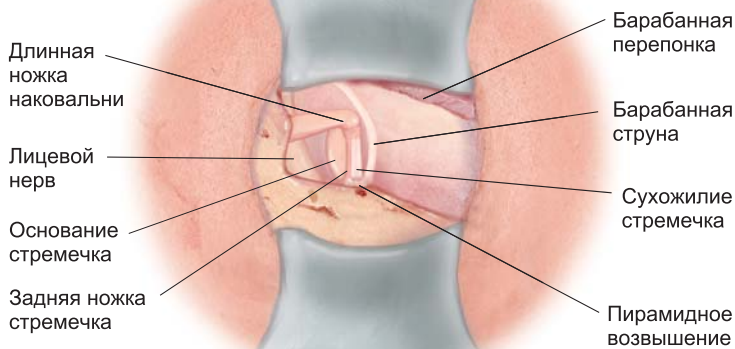


Рис. 1.3

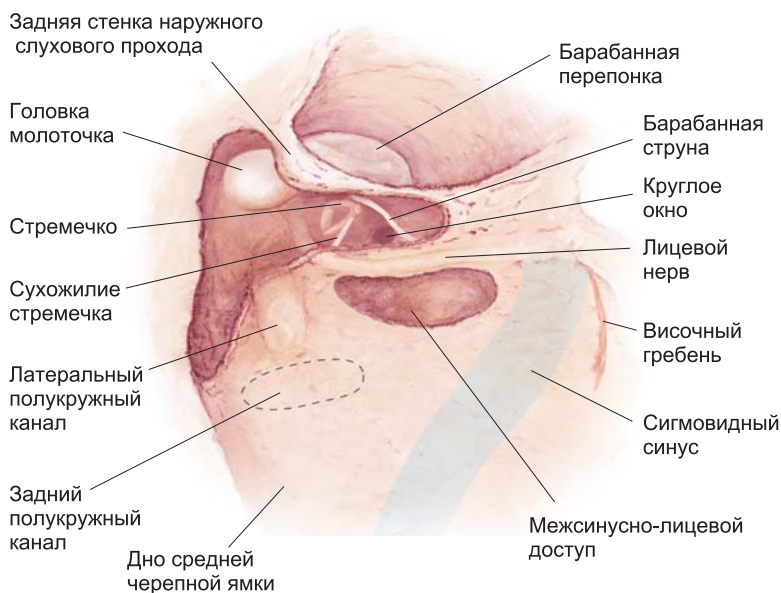


Рис. 1.4

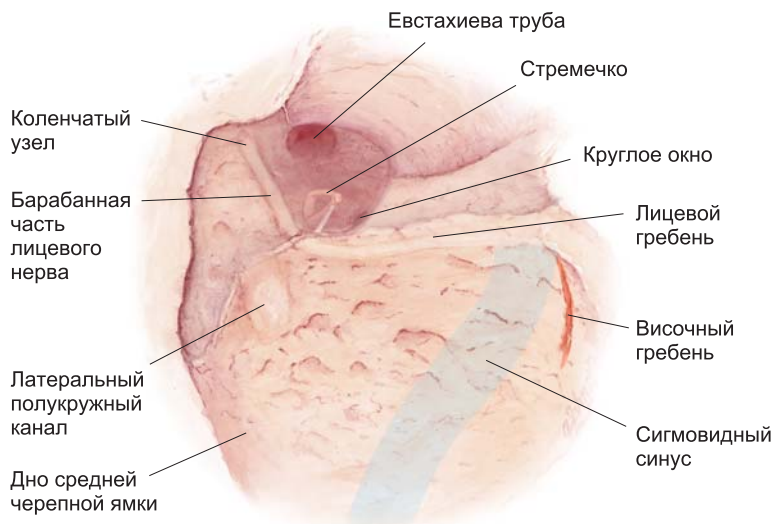


Рис. 1.5

Хирургический доступ к стремечку

Рис. 1.3

Трансмастоидный доступ

Рис. 1.4

Вид во время операции простой мастоидэктомии (Canal-Wall-Down)

Рис. 1.5

Патофизиология

Определение хронического среднего отита

Хронический средний отит — это воспаление полостей среднего уха длительностью более трех месяцев с развитием морфологических изменений.

Понятие «хронический отит среднего уха» включает:

- хронический отит среднего уха с образованием отделяемого из среднего уха;
- хронический гнойный средний отит;
- сухую перфорацию барабанной перепонки с повреждением цепи слуховых косточек или без повреждения;
- тимпаносклероз;
- ателектаз (образование ретракционного кармана);
- хронический холестеатомный средний отит.

Патогенез хронического среднего отита

Воспалительный процесс начинается в слизистой среднего уха, и при формировании благоприятствующих условий в виде нарушений структуры мезенхимных компонентов и газообмена развивается хронизация клинических проявлений. Эти нарушения обусловлены различными процессами.

Один из них имеет эмбриональную природу. При этом нарушается резорбция и/или уплотнение мезенхимы, что приводит к развитию нарушений в полости среднего уха, таких как пневматизация сосцевидного отростка и неадекватный дренаж резидуальной слизи. Изменение проводящей и поддерживающей роли мезенхимы в миграции эпидермиса приводит к аномалиям базальной мембраны и истончению барабанной перепонки.

Анатомически надбарабанное пространство (аттик) разделяется костно-перепончатыми перегородками, которые обеспечивают вентиляцию всех его отделов.

Малый размер отверстий препятствует нормальной вентиляции.

Гистологически среднее ухо разделяется на передненижний отдел, функция клеток которого главным образом сосредоточивается на мукоцилиарном клиренсе, и задненижний отдел, клетки которого участвуют в газообмене. При воспалении эти две функции нарушаются, что приводит к увеличению количества и вязкости слизи, а также дисбалансу давления (отрицательному давлению). Возникающее в результате этого воспаление слизистой, имеющее бактериальную или вирусную природу, создает предрасполагающие условия для хронического среднего отита.

Вентиляция среднего уха

Различные вентиляционные пути полостей среднего уха продемонстрированы на рис. 1.6–1.9. Анатомические и приобретенные дисфункции путей вентиляции объясняют происхождение и развитие различных типов холестеатомы (см. Классификацию холестеатом, с. 116)

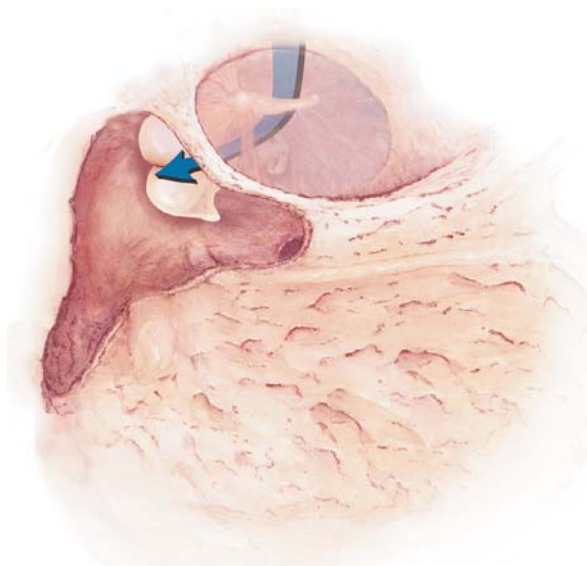


Рис. 1.6

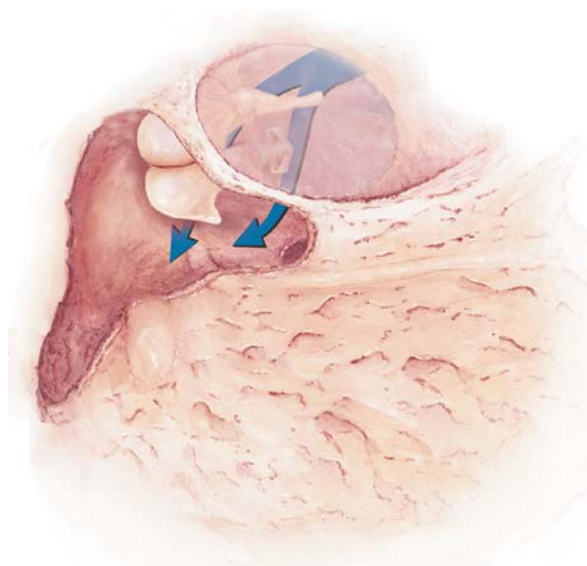


Рис. 1.7

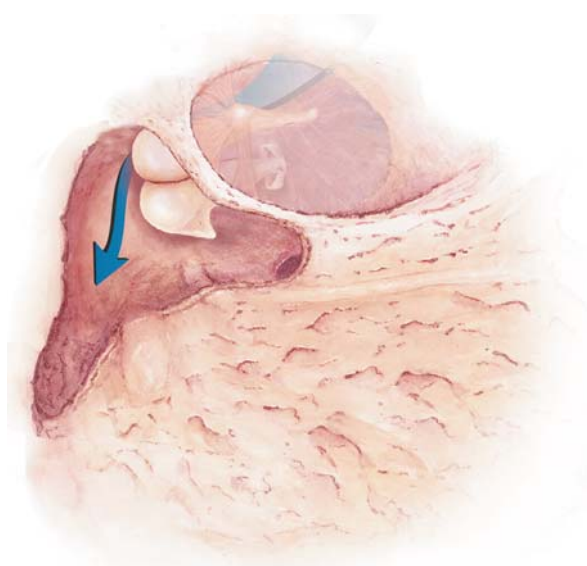


Рис. 1.8

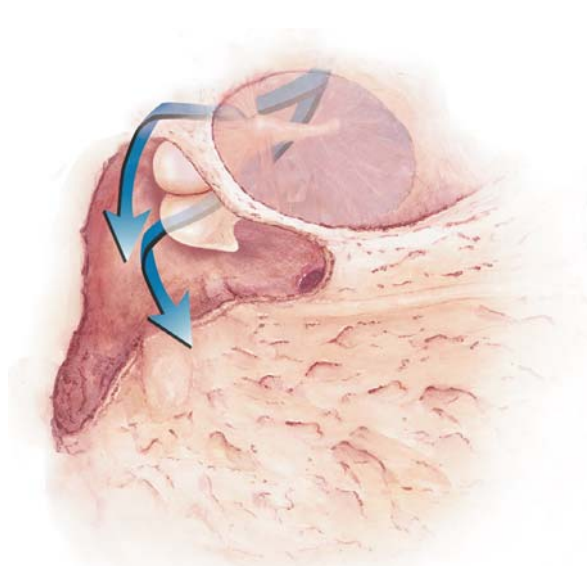


Рис. 1.9

Холестеатома — это образование, содержащее кератин (кожу) в полостях среднего уха, которое состоит из периматрикса и матрикса. Существует по крайней мере три типа холестеатомы среднего уха, возникающих в результате инвагинации (ретракционный карман), миграции или врожденного включения эмбриональной ткани. В своем развитии холестеатома проходит три последовательные фазы воспаления. Первая наступает в исходе развития ретракционного кармана, вторая приводит к патологии эпидермиса и нижней части наружного слухового прохода, третья — собственно холестеатома — характеризуется процессом инвазии и аутодеструкции среднего уха (остеолизис). На последней стадии играют роль следующие факторы: наличие коллагеноза, остеокласты, цитокины, оксид азота, бактерии и их биопленки, а также разрывы ретракционного кармана. Таким образом, холестеатома представляет собой воспалительное заболевание среднего уха, характеризующееся резорбцией кости.

Патогенез холестеатомы

2

Анестезия и подготовка операционного поля

Общая анестезия 18

Местная анестезия 18

Операционное поле 19

Операционная 20

[. . .]